ISSN 1997-7298 (Print)
ISSN 2309-4729 (Online)

ЖУРНАЛ НЕВРОЛОГИИ И ПСИХИАТРИИ

ИМЕНИ С.С. КОРСАКОВА

Том 121

5'2021

Научно-практический журнал
Основан в 1901 г.

МЕДИА СФЕРА

Журнал неврологии и психиатрии им. С.С. Корсакова
2021, т. 121, №5, с. 126-133
https://doi.org/10.17116/jnevro2021121051126

S.S. Korsakov Journal of Neurology and Psychiatry
2021, vol. 121, no. 5, pp. 126-133
https://doi.org/10.17116/jnevro2021121051126

Эффективность комбинации диклофенака и орфенадрина в терапии дорсалгии

© С.К. ЗЫРЯНОВ[1, 2], О.И. БУТРАНОВА[1], Г.А. ПУЦМАН[1, 2]

[1]ФГАОУ ВО «Российский университет дружбы народов», Москва, Россия;
[2]ГБУЗ Москвы «Городская клиническая больница №24 ДЗ Москвы», Москва, Россия

Резюме
Высокий уровень распространенности дорсалгии и дорсопатий среди взрослого населения вносит весомый вклад в структуру финансового бремени систем здравоохранения. Использование в качестве основы фармакотерапии дорсопатий нестероидных противовоспалительных средств (НПВС) регламентировано большинством международных клинических рекомендаций. Фармакодинамические эффекты НПВС лежат в основе клинической эффективности данной группы препаратов у пациентов с болью скелетно-мышечного происхождения, при этом монотерапия не всегда сопровождается быстрым развитием стойкого анальгетического эффекта. Актуальным направлением в терапии дорсопатий может являться использование комбинации НПВС с анальгетическими препаратами других фармакологических групп, способных к аддитивному действию. Фиксированная комбинация диклофенака, 75 мг и орфенадрина, 50 мг позволяет достичь эффективного обезболивающего эффекта у пациентов с болью в нижних отделах спины различной этиологии, что было продемонстрировано в серии клинических наблюдений.

Ключевые слова: *дорсопатия, боль в нижних отделах спины, нестероидные противовоспалительные средства (НПВС), диклофенак, орфенадрин.*

Информация об авторах:
Зырянов С.К. — https://orcid.org/0000-0002-6348-6867
Бутранова О.И. — https://orcid.org/0000-0001-7729-2169
Пуцман Г.А. — https://orcid.org/0000-0003-1286-9195
Автор, ответственный за переписку: Бутранова Ольга Игоревна — e-mail: butranova-oi@rudn.ru

Как цитировать:
Зырянов С.К., Бутранова О.И., Пуцман Г.А. Эффективность комбинации диклофенака и орфенадрина в терапии дорсалгии. *Журнал неврологии и психиатрии им. С.С. Корсакова*. 2021;121(5):126–133. https://doi.org/10.17116/jnevro2021121051126

The efficacy of the combination of diclofenac and orphenadrine in the treatment of dorsalgia

© S.K. ZYRYANOV[1, 2], O.I. BUTRANOVA[1], G.A. PUTSMAN[1, 2]

[1]Peoples' Friendship University of Russia, Moscow, Russia;
[2]City Clinical Hospital No. 24, Moscow, Russia

Abstract
The high prevalence of dorsalgia and dorsopathy among the adult population makes a significant contribution to the structure of the financial burden of health care systems. The use of non-steroidal anti-inflammatory drugs (NSAIDs) as the basis for the pharmacotherapy of dorsopathy is recommended by most international clinical guidelines. The pharmacodynamic effects of NSAIDs underlie the clinical efficacy of this group of drugs in patients with pain of musculoskeletal origin, while monotherapy is not always accompanied by the rapid development of a persistent analgesic effect. An urgent direction in the therapy of dorsopathies may include combination of NSAIDs with analgesic drugs of other pharmacological groups capable of additive action. The fixed combination of diclofenac, 75 mg, and orphenadrine, 50 mg, allows achieving an effective analgesic effect in patients with lower back pain of various etiologies. It was demonstrated in a series of clinical cases that included 4 patients with dorsopathy who were treated at the City Clinical Hospital No. 24, Moscow in 2020.

Keywords: *dorsopathy, low back pain, non-steroidal anti-inflammatory drugs (NSAIDs), diclofenac, orphenadrine.*

Information about the authors:
Zyryanov S.K. — https://orcid.org/0000-0002-6348-6867
Butranova O.I. — https://orcid.org/0000-0001-7729-2169
Putsman G.A. — https://orcid.org/0000-0002-6348-6867
Corresponding author: Butranova O.I. — e-mail: butranova-oi@rudn.ru

To cite this article:
Zyryanov SK, Butranova OI, Putsman GA. The efficacy of the combination of diclofenac and orphenadrine in the treatment of dorsalgia. S.S. Korsakov Journal of Neurology and Psychiatry = Zhurnal nevrologii i psikhiatrii imeni S.S. Korsakova. 2021;121(5):126–133. (In Russ.). https://doi.org/10.17116/jnevro2021121051126

Дорсалгия представляет собой синдром, включающий боли различной интенсивности в области спины; может иметь как вертеброгенную природу, так и невертеброгенную. Эпидемиологические данные и уровень расходов на здравоохранение отражают высокий уровень распространенности данного синдрома во взрослой популяции [1, 2]. По данным систематического обзора (2015 г.), распространенность хронической боли в нижнем отделе спины составляет 4,2% в возрастной группе от 24 до 39 лет и 19,6% в группе от 20 до 59 лет [3], по данным 2019 г., общий уровень составил 1,4—20,0% [4]. Исследование глобального бремени болезней, травм и факторов риска (Global Burden of Disease, Injuries, and Risk Factors Study) обнаружило, что для пациентов с болью в нижнем отделе спины количество лет, прожитых с инвалидностью, увеличилось с 1990 г. на 52,7% к 2017 г. (64,9 млн лет, 95% интервал неопределенности: 46,5—87,4 млн) [5]. Обзор существующих международных клинических рекомендаций по ведению пациентов с дорсалгиями, выполненный C. Oliveira и соавт. [6], выявил 15 основных документов. Применение нестероидных противовоспалительных средств (НПВС) при острой и хронической боли в спине является одним из основных методов лечения согласно 14 из 15 рекомендаций. Тринадцать из 15 рекомендаций включают назначение слабых опиоидов для кратковременного приема в случае неэффективности НПВС. Возможность применения антидепрессантов у пациентов с хронической болью в нижних отделах спины отмечается в 6 рекомендациях. При острой боли назначение миорелаксантов приведено в 6 рекомендациях. Кокрейновский обзор рандомизированных клинических исследований (32 источника, длительность наблюдения от 1 дня до 6 мес, 5356 участников, возраст от 16 до 78 лет), посвященных оценке эффективности НПВС при острой боли в спине, обнаружил более высокий уровень эффективности НПВС в сравнении с плацебо в отношении кратковременного уменьшения боли (умеренная достоверность), инвалидности (высокая достоверность) и общего улучшения (низкая достоверность) [7]. Обнаружено, что эффективность монотерапии НПВС при острой боли в нижнем отделе спины не отличалась от эффективности ацетаминофена (3 исследования; стандартная средняя разница, SMD: –0,21, 95% ДИ: от –0,43 до 0,02) [8]. Возможным эффективным методом фармакотерапии, способным повысить качество жизни пациентов с дорсалгией и снизить потери трудоспособности, может служить использование комбинации НПВС и миорелаксанта. Пример подобной комбинации — сочетание диклофенака и орфенадрина, клиническая эффективность которого является предметом изучения в ряде опубликованных и текущих клинических исследований.

Фармакологические характеристики диклофенака и орфенадрина

Диклофенак применяется с 1973 г.; в настоящее время является одним из наиболее распространенных в мире по количеству назначений НПВС [9]. Структура молекулы диклофенака определяет его механизм действия, группа фенилуксусной кислоты и фенильное кольцо, содержащее 2 атома хлора, обеспечивают высокий уровень связывания с ферментом циклооксигеназой (ЦОГ), подавляют обе изоформы фермента, ЦОГ-1 и ЦОГ-2, блокируя образование ряда простагландинов (особенно ПГ-E_2), простациклинов и тромбоксана [10]. Прочие механизмы включают активацию антиноцицептивных путей, медиаторами которых являются оксид азота и циклический гуанозинмонофосфат, ингибирование гамма-рецепторов, активируемых пролифератором пероксисом, изменение продукции интерлейкина-6 и подавление гипералгезии N-метил-D-аспартат рецепторов [11]. Эффекты диклофенака (противовоспалительный, анальгетический, антипиретический) развиваются в течение достаточно короткого периода времени [12]. Фармакокинетические параметры диклофенака представлены в **табл. 1**.

Орфенадрин представляет собой метильное производное дифенгидрамина, чье применение сопровождается миорелаксирующим, аналгезирующим и противопаркинсоническим эффектами [13]. Механизм действия включает блокаду мускариновых ацетилхолиновых рецепторов, антагонизм в отношении NMDA-рецепторов и H1-гистаминовых рецепторов [14, 15], ингибирование потенциал-зависимых натриевых каналов нейронов и в опре-

Таблица 1. **Фармакокинетические параметры диклофенака и орфенадрина**
Table 1. **Pharmacokinetic parameters of diclofenac and orphenadrine**

Фармакокинетические параметры	Диклофенак (раствор 75 мг/мл, в/в болюсно, в течение 5 с) [19]	Орфенадрин (таблетки, 50 мг, прием внутрь) [18]
Время достижения максимальной концентрации, Tmax (ч)	0,05 (0,05—0,05) (медиана, пределы)	3,0±0,9 (среднее ± станд. откл.)
AUC0-t (нг·ч/мл), среднее ± станд. откл.	5383,81±1020,31*	1565,0±731,0**
Период полувыведения, T½ (ч), среднее ± станд. откл.	1,30±0,29	25,8±10,3

Примечание. AUC0-t — площадь под кривой зависимости концентрации от времени от момента времени 0 до времени последней наблюдаемой концентрации. * — приблизительно 2 ч от введения; ** — 72 ч после введения.
Note. AUC0-*t* — area under the concentration—time curve from time 0 to the time of the last observed concentration. * — area under the concentration—time curve from time 0 to the last observed concentration time *t* (approximately 2 hours from administration); ** — area under the concentration—time curve from time 0 to the time of the last observed concentration (72 hours after administration).

деленной степени кардиомиоцитов [16], в низких микромолярных концентрациях орфенадрин может подавлять обратный захват норадреналина [17]. Фармакокинетические параметры, установленные в исследовании с участием 24 здоровых добровольцев [18], приведены в **табл. 1**.

Клиническая эффективность фиксированной комбинации диклофенак+орфенадрин

Фиксированная комбинация диклофенака (75 мг) с орфенадрином (30 мг), зарегистрированная в Российской Федерации под названием Неодолпассе, представляет собой раствор для внутривенного введения, кратность 1 раз в сутки, либо 2 раза с интервалом не менее 8 ч. Механизм действия каждого из компонентов, а также их аддитивные эффекты при использовании комбинации позволяют применять препарат для терапии вертеброгенных болевых синдромов, боли на фоне остеоартрита и остеопороза, ревматизма, послеоперационных болей [20, 21]. Сводные результаты исследований клинической эффективности Неодолпассе продемонстрированы в **табл. 2**.

Бóльшая эффективность Неодолпассе в сравнении с монокомпонентами была продемонстрирована в работе K. Schaffler и соавт. [22] в эксперименте со здоровыми добровольцами **(см. табл. 2)**. Воздействие препаратов на боль изучалось путем оценки центрального P2- и периферического N1-компонентов лазер-индуцированных соматосенсорных вызванных потенциалов (ССВП). Возможность 30% снижения потребности в опиатах на фоне введения фиксированной комбинации диклофенака и орфенадрина у пациентов после одностороннего тотального эндопротезирования тазобедренного сустава была подтверждена в работе H. Gombotz и соавт. [23]. Сравнительный анализ эффективности анальгетиков, включая трамадол и комбинацию диклофенака и орфенадрина, использованных для облегчения послеоперационных болей, обнаружил большую мощность действия последней [24]. Превосходство фиксированной комбинации диклофенака и орфенадрина в отношении пироксикама было продемонстрировано в проспективном рандомизированном двойном слепом плацебо-контролируемом исследовании, включавшем 119 пациентов, перенесших артроскопию **(см. табл. 2)** [25].

Механизмы действия диклофенака и орфенадрина позволяют обеспечить эффективное лечение пациентов с различными типами боли, включая дорсалгии.

Таблица 2. **Обзор исследований клинической эффективности Неодолпассе**

Table 2. **A review of clinical efficacy studies of the diclofenac/orphenadrine combination**

Тип исследования	Популяция пациентов	Препарат сравнения	Комментарий
Постмаркетинговое исследование [20]	Пациенты с ревматическими заболеваниями (n=641) (18—86 лет)	Нет	В конце лечения общая оценка составила 1,6 балла по шкале от 1 (очень хорошо) до 4 (недостаточно). Оценка переносимости составила 1,3; оценка приемлемости — 1,5. Побочные эффекты отмечались у 20 (3,1%) пациентов (преимущественно желудочно-кишечного характера)
Проспективное клиническое исследование [21]	Пациенты с остеоартритом крупных суставов (коленный, тазобедренный) (n=21)	Нет	Уменьшение боли в покое на 5%, уменьшение боли во время упражнений на 37,5%. Субъективная интенсивность боли снизилась в среднем на 32,5%. Побочные эффекты у 12 (57,1%) пациентов (головокружение, сухость во рту, временное снижение остроты зрения)
Рандомизированное двойное слепое плацебо-контролируемое четырехпериодное перекрестное исследование [22]	Здоровые добровольцы (n=24) (провокация боли — аппликация 1% раствора капсаицина (30 мин) на кожу спины с последующим воздействием на участок CO_2-лазера)	Диклофенак Орфенадрин (монокомпоненты) Плацебо	Снижение центрального P2-компонента ССВП для орфенадрина (p<0,0001), для Неодолпассе (p<0,0013), для диклофенака (p<0,0848)
Двойное слепое рандомизированное плацебо-контролируемое многоцентровое проспективное клиническое исследование [23]	Пациенты, перенесшие одностороннее тотальное эндопротезирование тазобедренного сустава (n=120)	Плацебо	Достоверное снижение потребности в морфине (38,7±21,3 мг против 55,9±31,1 мг для плацебо, p=0,0004)
Открытое самоконтролируемое проспективное рандомизированное клиническое исследование IV фазы [24]	Пациенты с послеоперационными болями (n=60)	Трамадол Диклофенак/орфенадрин + Трамадол	Субъективная и объективная оценка обнаружила большую эффективность Неодолпассе (p<0,05 и p<0,01). Показано снижение потребности в трамадоле на фоне Неодолпассе в сравнении с монотерапией трамадолом (87,5 мг против 61,5 мг, p<0,01)
Проспективное рандомизированное двойное слепое плацебо-контролируемое исследование [25]	Пациенты, перенесшие артроскопию (n=119)	Пироксикам Плацебо	Доля пациентов, не нуждающаяся в дальнейшем обезболивания: 68,8% для Неодолпассе (против 11,7% в группе плацебо, p<0,001); 52,3% для пироксикама (p<0,05 в сравнении с плацебо). В группе Неодолпассе — минимальный уровень боли по 10-балльной шкале в сравнении с пироксикамом и плацебо (1,5 против 2,4 баллов, p<0,05; 1,5 против 2,9, p<0,05) и минимальная частота побочных эффектов (p<0,05)

Клинические случаи

В ГКБ №24 Москвы на базе неврологического отделения ежегодно проходят лечение значительное число пациентов, в качестве основной жалобы у которых выступает боль в нижних отделах спины различной степени выраженности. Эффективность Неодолпассе была продемонстрирована в серии клинических случаев. *Критерии включения* в наблюдение: возраст от 18 до 75 лет, отсутствие противопоказаний для назначения диклофенака и орфенадрина, диагностированная дорсопатия. Оценка интенсивности боли осуществлялась с использованием визуально-аналоговой шкалы (ВАШ), от 0 (полное отсутствие боли), до 10 (максимальная выраженность) баллов [26]. Сводные характеристики пациентов приведены в **табл. 3**.

Пациент №1, женщина 72 лет, поступила в стационар с жалобами на сильную боль в пояснице, правой ягодице и ноге, усиливающуюся при движениях, впервые появившуюся 1 мес назад. Проведенный осмотр выявил отсутствие видимых повреждений, наличие болезненности в области позвоночника, пояснично-крестцовом отделе, области остистых отростков и зоне паравертебральных точек. Объем движений позвоночника резко ограничен, поза вынужденная. Очаговых симптомов поражения ЦНС выявлено не было. Отмечалось напряжение длинных мышц спины. Выявлена гипестезия в зоне иннервации L_{3-4} справа. Симптом Ласега положительный, 50° справа, коленный рефлекс справа снижен. Оценка интенсивности болевых ощущений с использованием ВАШ на момент поступления выявила значение, равное 6 баллам. Со стороны остальных органов и систем патологии не выявлено. Общее состояние: средней тяжести. Диагноз и данные инструментального обследования представлены в **табл. 3**. В качестве анальгезирующего препарата был использован Неодолпассе (2 дня, 4 инфузии). Динамика значений ВАШ продемонстрирована на **рисунке**. На 3-и сутки после госпитализации на фоне уменьшения боли в нижних отделах спины внутривенные (в/в) инфузии Неодолпассе были отменены, в качестве поддерживающей обезболивающий эффект терапии был назначен Кетопрофен, 100 мг, внутримышечно (в/м), 2 раза в сутки. Нежелательных лекарственных реакций не было отмечено. На 7-е сутки госпитализации пациентка была выписана с восстановленным объемом движений и значительным снижением выраженности болевого синдрома (ВАШ=2 балла).

Пациент №2, мужчина 26 лет, поступил с жалобами на остро возникшие (за 4 дня до госпитализации) сильные боли в поясничном отделе позвоночника и внутренней поверхности правого бедра, усиливающиеся при движении **(см. табл. 3)**. Ранее боли в указанных локализациях пациент не отмечал. На момент поступления пациента осмотр обнаружил отсутствие видимых повреждений и деформаций позвоночника, удовлетворительную степень развития, тонус мышц в норме, отсутствие изменений со стороны суставов, сохранение полного объема движений суставов, отсутствие болезненности позвоночника при пальпации, болезненность паравертебральных точек и остистых отростков, снижение объема движений в поясничном отделе позвоночника, выявлена болезненность при пальпации и движениях мышц, приводящих бедро. Симптомы натяжения были отрицательными, походка анталгическая. Балл по ВАШ в 1-й день госпитализации составил 6. Назначение Неодолпассе в течение 1-х суток госпитализации (2 инфузии с интервалом 12 ч) было использовано в качестве основного метода устранения боли. Начиная со 2-х суток госпитализации было отмечено стабильное снижение боли, сопровождавшееся динамикой снижения баллов ВАШ **(см. рисунок)**, после отмены Неодолпассе, со 2-х суток пациент получал Кетопрофен в/м, длительность госпитализации составила 8 дней, в день выписки значение ВАШ составило 2 балла. Нежелательных лекарственных реакций не было выявлено.

Пациент №3, мужчина 74 лет, был госпитализирован с жалобами на боли в поясничном отделе позвоночника с иррадиацией в левую нижнюю конечность, боли нарастали в течение 2 нед **(см. табл. 3)**. Впервые боли в спине возникли около 2 лет назад, 2 раза проходил стационарное

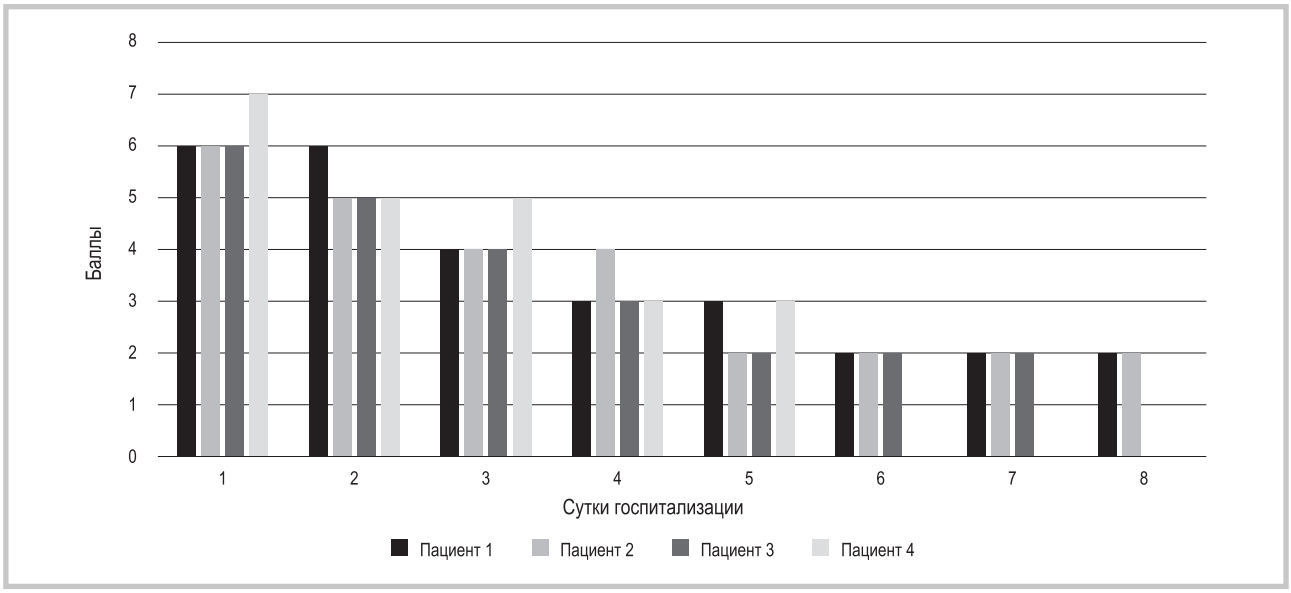

Данные оценки интенсивности боли по ВАШ у пациентов с дорсалгией в зависимости от дня госпитализации.

Pain intensity assessment (VAS) in patients with dorsalgia depending on the day of hospitalization.

лечение. Осмотр при поступлении обнаружил снижение поверхностной чувствительности в левой нижней конечности по наружному краю бедра и голени до пальцев стопы, движения были резко ограничены в крупных суставах (коленные, тазобедренные), снижена сила в тыльных сгибателях правой стопы, сухожильные рефлексы верхних конечностей сохранены, симметричны, проведение пяточно-коленной пробы невозможно из-за резких болевых ощущений. Выявлены деформации позвоночника: кифоз грудного отдела, кифоз поясничного отдела. Отмечалось

Таблица 3. **Сравнительные характеристики пациентов с дорсалгией**

Table 3. **Comparative characteristics of patients with dorsalgia**

Параметр	Пациент 1	Пациент 2	Пациент 3	Пациент 4
Пол	Женский	Мужской	Мужской	Мужской
Возраст, годы	72	26	74	31
Рост, см	168	173	160	190
Масса тела, кг	75	70	83	87
Основной диагноз	Дорсопатия. Спондилоартроз, корешковый синдром L_{4-5} справа, затянувшееся обострение. Деформирующий коксартроз 1—2 ст. справа	Дорсопатия, остеохондроз, спондилоартроз поясничного отдела. Корешковый синдром L_{1-2} справа. Обострение	Дорсопатия. Распространенный спондилез, спондилоартроз.Протрузии L3—L4, L4—L5, L5—S1. Стеноз позвоночного канала в сегменте L3—S1. Левосторонняя радикулопатия S1, парез стопы. Выраженный люмбоишиалгический синдром. Коксартроз, гонартроз	Дорсопатия пояснично-крестцового отдела позвоночника. Люмбоишиалгия справа. Правосторонняя медианно-парамедианная грыжа диска L5—S1. Радикулопатия S1
Сопутствующий диагноз	Гипертоническая болезнь III ст., 3 ст., риск сердечно-сосудистых осложнений 4 ст. Гипертоническое сердце. Дислипидемия. Аутоиммунный тиреоидит. Перенесенный в прошлом инфаркт миокарда. ИБС. Постинфарктный кардиосклероз, состояние после стентирования коронарных артерий	Идиопатический асептический некроз кости. Асептический некроз головки правой тазобедренной кости, стадия II	Гипертоническая болезнь 3 ст, риск 4. Аденома предстательной железы	Нет
Ведущая жалоба на момент поступления	Боль в нижнем отделе спины	Боль в поясничном отделе, боли в мышцах по внутренней поверхности правого бедра	Боль в поясничном отделе позвоночника с иррадиацией в левую нижнюю конечность	Боль в пояснично-крестцовом отделе позвоночника с иррадиацией в правую нижнюю конечность
Длительность ведущей симптоматики	1 мес, постепенное нарастание симптоматики	4 дня, острое начало	2 года, обострение в течение 2 нед	3 мес, обострение в течение 2 нед
Данные инструментальных методов обследования	***КТ:*** КТ-признаки деформирующего артроза (I—II ст. по Kellgren) дугоотростчатых суставов. Атеросклероз брюшной аорты. ***Рентген:*** Рентгенологическая картина деформирующего коксартроза 1—2 ст.	***МРТ:*** МР-картина начальных проявлений дегенеративно-дистрофических изменений поясничного отдела позвоночника. Протрузии дисков указанной локализации без признаков компрессии спинальных нервов корешков. Нарушение статики в поясничном сегменте позвоночника	***МРТ:*** МР-картина умеренно выраженных проявлений дегенеративно-дистрофических изменений поясничного отдела позвоночника. Признаки деформирующего спондилоартроза. Протрузии дисков указанной локализации с признаками многоуровневой двусторонней компрессии спинальных нервных корешков и вторичным стенозом позвоночного канала. Нарушение статики в поясничном отделе позвоночника	***МРТ:*** МР-картина умеренно выраженных проявлений дегенеративно-дистрофических изменений (остеохондроз, спондилез) поясничного отдела позвоночника. Протрузии дисков указанной локализации с признаками двусторонней компрессии спинальных нервных корешков (преимущественно S1 справа) и умеренным стенозом позвоночного канала на уровне L5/S1. Нарушение статики в поясничном сегменте позвоночника. ***Рентгенография:*** асептический некроз головки бедренной кости справа

Окончание таблицы см. на след. странице.

Таблица 3. **Сравнительные характеристики пациентов с дорсалгией.** ***(Окончание)***

Table 3. **Comparative characteristics of patients with dorsalgia.** ***(End of Table)***

Параметр	Пациент 1	Пациент 2	Пациент 3	Пациент 4
Фармакотерапия	Неодолпассе в/в капельно, 2 раза в сутки — 2 дня. Кетопрофен 50 мг/мл, доза на прием: 100 мг, в/м, 2 раза в сутки — 4 дня (назначен после отмены Неодолпассе) Гидрохлоротиазид 12,5 мг + Лозартан 50 мг, доза на прием: 1 таблетка 1 раз в сутки утром — 7 дней. Натрия хлорид 0,9%, доза на прием: 250 мл, тиоктовая кислота 30 мг/мл, доза на прием: 600 мг, в/в капельно, 1 раз в сутки — 7 дней. Цианокобаламин 0,5 мг/мл — 1 мл, доза на прием: 1 мг, в/м, 1 раз в сутки утром — 5 дней. Тиамин 50 мг/мл — 1 мл, доза на прием: 50 мг, в/м 1 раз в сутки утром — 7 дней. Пиридоксин 50 мг/мл, доза на прием: 50 мг в/м 1 раз в сутки утром — 5 дней.	Неодолпассе в/в капельно, 2 раза в сутки — 1 день. Цианокобаламин 0,5 мг/мл — 1 мл, доза на прием: 1 мг, в/м, 1 раз в сутки утром — 7 дней. Омепразол 20,0 мг, внутрь, 2 раза в сутки — 8 дней. Кетопрофен 50 мг/мл, доза на прием: 100 мг, в/м, 2 раза в сутки — 6 дней (назначен после отмены Неодолпассе)	Неодолпассе в/в капельно, 2 раза в сутки — 1 день. Омепразол 20,0 мг внутрь, 2 раза в сутки — 8 дней. Ацетилсалициловая кислота 100,0 мг внутрь, 1 раз в сутки — 8 дней. Эналаприл 5 мг внутрь, 2 раза в сутки — 8 дней	Неодолпассе в/в капельно, 2 раза в сутки — 2 дня. Омепразол 20,0 мг внутрь, 2 раза в сутки — 5 дней
Срок субъективного уменьшения боли, сутки после госпитализации	3	2	2	2
Срок объективного улучшения состояния пациента, сутки после госпитализации	3	2	2	2
Длительность госпитализации, койко-день	7	8	8	5

выраженное напряжение паравертебральных мышц. Симптом Ласега справа — 60°, слева — 30°. Пробы на коксартроз положительные. Выявлен парез левой стопы. Значение по шкале ВАШ при первичном осмотре 6 баллов. После 2 инфузий Неодолпассе в течение 1 сут пациент далее не получал ни НПВС, ни иных обезболивающих препаратов. Снижение интенсивности боли (по ВАШ) последовательно составляло 1 балл в сутки начиная со 2-х суток госпитализации, достигнув 2 баллов к 5-м суткам (значение стабильно сохранялось на данном уровне до даты выписки) **(см. рисунок)**, нежелательных лекарственных реакций не было отмечено.

Пациент №4, мужчина 31 года, поступил в стационар с жалобами на боли в пояснично-крестцовом отделе позвоночника, иррадиирущие в правую нижнюю конечность, длительность боли около 3 мес **(см. табл. 3)**. За 2 нед до госпитализации обращался к неврологу, были назначены толперизона гидрохлорид 14 дней, и эторикоксиб 7 дней, без выраженного эффекта. За 2 дня до госпитализации пациенту была выполнена блокада (лидокаин+дексаметазон), облегчение боли отмечалось в течение 1 сут, после чего симптоматика нарастала, и пациент был доставлен бригадой скорой медицинской помощи в стационар. Проведенный осмотр выявил отсутствие парезов, нормальный мышечный тонус, снижение ахиллова рефлекса справа. Патологические стопные знаки отсутствовали. Чувствительных нарушений не было выявлено. Пяточно-носовая и пяточно-коленная пробы в норме. Симптом Ласега положительный под углом 30°, симптом Нери положительный. Значение ВАШ при поступлении 7 баллов. Со стороны остальных органов и систем патологии не выявлено. Общее состояние средней тяжести. Пациенту было рекомендовано хирургическое лечение, от которого он отказался,

в связи с чем использовалась фармакотерапия, включавшая назначение в/в инфузии Неодолпассе 2 раза в сутки с интервалом 12 ч. Эффективность препарата была отмечена на 2-е сутки госпитализации, значение ВАШ снизилось до 5 баллов **(см. рисунок)**. После отмены Неодолпассе у пациента стойко сохранялся обезболивающий эффект, что позволило не применять НПВС/иные препараты с обезболивающим эффектом до завершения срока госпитализации. За срок госпитализации нежелательных лекарственных реакций не отмечалось, значение ВАШ при выписке 3 балла.

Обсуждение

Основными причинами боли в спине у пациентов в приведенной серии клинических случаев являлись остеоартрит и спондилоартроз. Для данной популяции пациентов традиционно центральным элементом фармакотерапии является группа НПВС. Применение Неодолпассе позволило достичь обезболивающего эффекта в короткие сроки и обеспечить стойкое снижение боли в течение всего срока госпитализации. Средний балл ВАШ на момент поступления в стационар составил 6,26±0,5, на день выписки — 2,25±0,5. Среднее снижение балла ВАШ на 2-е сутки после начала введения Неодолпассе составило 1 (min 0, max 2), на 3-и сутки — 2 (в сравнении с баллом при поступлении, min 2, max 2). Среднее снижение балла ВАШ на момент выписки оказалось равным 4 (min 4, max 4). В 3 случаях (пациенты 2, 3 и 4) обезболивающий эффект был отмечен, начиная с 2-х суток после начала введения Неодолпассе, при этом у пациентов 3 и 4 стойкое снижение боли было продемонстрировано в отсутствие введения любых иных анальгетических/противовоспалительных препаратов после отмены указанного препарата. В случае пациентов 1 и 2 терапия сопровождалась введением комбинации цианокобаламина, тиамина и пиридоксина, для которых в исследованиях подтверждена дополнительная анальгетическая активность у пациентов с болями в нижних отделах спины [27—29], а также введением Кетопрофена для сохранения достигнутого введением Неодолпассе обезболивающего эффекта. У пациентки 1 обезболивающий эффект был достигнут на 1 сут позже в сравнении с 3 остальными случаями, что может объясняться более высокой чувствительностью женского организма к скелетно-мышечным болям, косвенно подтверждаемой большей распространенностью данного типа боли среди женской популяции [30]. Эффективность монотерапии Неодолпассе у пациентов с обострением хронической боли в нижнем отделе спины, дорсалгией скелетно-мышечного происхождения [31] в нашей серии клинических случаев оказалась выше, чем у пациентов с острым корешковым синдромом, получавших больший объем фармакотерапии, направленной на снятие болевого синдрома. Необходимо отметить, что в рассмотренных клинических случаях не было отмечено применения опиоидов, использование которых, согласно опубликованным данным, может достигать 49% у пациентов с болью в нижнем отделе спины [32].

Заключение

Результаты анализа серии клинических случаев, включавших пациентов с дорсопатией, позволяют сделать вывод о наличии клинически значимого обезболивающего эффекта Неодолпассе.

Авторы заявляют об отсутствии конфликта интересов.
The authors declare no conflicts of interest.

ЛИТЕРАТУРА/REFERENCES

1. Carregaro RL, Tottoli CR, Rodrigues DDS, Bosmans JE, da Silva EN, van Tulder M. Low back pain should be considered a health and research priority in Brazil: Lost productivity and healthcare costs between 2012 to 2016. *PLoS One*. 2020;15(4):e0230902. Published 2020 Apr 1. https://doi.org/10.1371/journal.pone.0230902
2. Kim LH, Vail D, Azad TD, Bentley JP, Zhang Y, Ho A.L., Fatemi P, Feng A, Varshneya K, Desai M, Veeravagu A, Ratliff JK. Expenditures and Health Care Utilization Among Adults With Newly Diagnosed Low Back and Lower Extremity Pain. *JAMA Netw Open*. 2019;2(5):e193676. https://doi.org/10.1001/jamanetworkopen.2019.3676
3. Meucci RD, Fassa AG, Faria NM. Prevalence of chronic low back pain: systematic review. *Rev Saude Publica*. 2015;49:1. https://doi.org/10.1590/S0034-8910.2015049005874
4. Fatoye F, Gebrye T, Odeyemi I. Real-world incidence and prevalence of low back pain using routinely collected data. *Rheumatol Int*. 2019;39:619-626. https://doi.org/10.1007/s00296-019-04273-0
5. Wu A, March L, Zheng X, Huang J, Wang X, Zhao J, Blyth FM, Smith E, Buchbinder R, Hoy D. Global low back pain prevalence and years lived with disability from 1990 to 2017: estimates from the Global Burden of Disease Study 2017. *Ann Transl Med*. 2020;8(6):299. https://doi.org/10.21037/atm.2020.02.175
6. Oliveira CB, Maher CG, Pinto RZ, Traeger AC, Lin CC, Chenot JF, van Tulder M, Koes BW. Clinical practice guidelines for the management of non-specific low back pain in primary care: an updated overview. *Eur Spine J*. 2018;27(11):2791-2803. https://doi.org/10.1007/s00586-018-5673-2
7. van der Gaag WH, Roelofs PDDM, Enthoven WTM, van Tulder MW, Koes BW. Non-steroidal anti-inflammatory drugs for acute low back pain. Cochrane Database of Systematic Reviews. 2020;4:Art. No.: CD013581. Accessed 27 February 2021. https://doi.org/10.1002/14651858.CD013581
8. Noninvasive Treatments for Low Back Pain [Internet]. Comparative Effectiveness Reviews, No. 169. Chou R, Deyo R, Friedly J, Skelly A, Hashimoto R, Weimer M, Fu R, Dana T, Kraegel P, Griffin J, Grusing S, Brodt E. Rockville (MD): Agency for Healthcare Research and Quality (US); 2016 Feb.
9. McGettigan P, Henry D. Use of non-steroidal anti-inflammatory drugs that elevate cardiovascular risk: an examination of sales and essential medicines lists in low-, middle-, and high-income countries. *PLoS Med*. 2013;10(2):e1001388. https://doi.org/10.1371/journal.pmed.1001388
10. Grosser T, Fries S, FitzGerald GA. Biological basis for the cardiovascular consequences of COX-2 inhibition: therapeutic challenges and opportunities. *J Clin Invest*. 2006;116(1):4-15. https://doi.org/10.1172/JCI27291
11. Gan TJ. Diclofenac: an update on its mechanism of action and safety profile. *Curr Med Res Opin*. 2010;26(7):1715-1731. https://doi.org/10.1185/03007995.2010.486301
12. Hinz B, Chevts J, Renner B, Wuttke H, Rau T, Schmidt A, Szelenyi I, Brune K, Werner U. Bioavailability of diclofenac potassium at low doses. *Br J Clin Pharmacol*. 2005;59(1):80-84. https://doi.org/10.1111/j.1365-2125.2005.02226.x
13. Schaffler K, Reitmeir P. Analgesic effects of low-dose intravenous orphenadrine in the state of capsaicin hyperalgesia. A randomised, placebo-controlled, double-blind cross-over study using laser somatosensory evoked potentials

obtained from capsaicin-irritated skin in healthy volunteers. *Arzneimittelforschung*. 2004;54(10):673-679. PMID: 15553107.
https://doi.org/10.1055/s-0031-1297020

14. Pubill D, Verdaguer E, Canudas AM, Sureda FX, Escubedo E, Camarasa J, Pallàs M, Caminset A. Orphenadrine prevents 3-nitropropionic acid-induced neurotoxicity in vitro and in vivo. *Br J Pharmacol*. 2001;132(3):693-702.
https://doi.org/10.1038/sj.bjp.0703869

15. Kornhuber J, Parsons CG, Hartmann S, Retz W, Kamolz S, Thome J, Riederer P. Orphenadrine is an uncompetitive N-methyl-D-aspartate (NMDA) receptor antagonist: binding and patch clamp studies. *J Neural Transm Gen Sect*. 1995;102(3):237-246.
https://doi.org/10.1007/BF01281158

16. Desaphy JF, Dipalma A, De Bellis M, Costanza T, Gaudioso C, Delmas P, George AL Jr, Camerino DC. Involvement of voltage-gated sodium channels blockade in the analgesic effects of orphenadrine. *Pain*. 2009;142(3):225-235.
https://doi.org/10.1016/j.pain.2009.01.010

17. Pubill D, Canudas AM, Pallàs M, Sureda FX, Escubedo E, Camins A, Camarasa J. Assessment of the adrenergic effects of orphenadrine in rat vas deferens. *J Pharm Pharmacol*. 1999;51(3):307-312.
https://doi.org/10.1211/0022357991772303

18. Lee SY, Oh HJ, Kim JW, Kim YG, Moon CJ, Lee EH. Pharmacokinetic study of orphenadrine using high-performance liquid chromatography-tandem mass spectrometry (HPLC-MS/MS). *J Chromatogr B Analyt Technol Biomed Life Sci*. 2006;839(1-2):118-123.
https://doi.org/10.1016/j.jchromb.2006.02.056

19. Leuratti C, Loprete L, Rossini M, Frangione V, Rovati S, Radicioni M. Pharmacokinetics and Safety of a Diclofenac Sodium 75 mg/1 mL Solution (Akis/Dicloin) Administered as a Single Intravenous Bolus Injection in Healthy Men and Women. *Eur J Drug Metab Pharmacokinet*. 2019;44(5):681-689.
https://doi.org/10.1007/s13318-019-00558-8

20. Aglas F, Fruhwald FM, Chlud K. Ergebnisse einer Anwendungsbeobachtung mit Diclofenac/Orphenadrin-Infusionen bei Patienten mit muskuloskelettalen Krankheiten und Funktionsstörungen [Results of efficacy study with diclofenac/orphenadrine infusions in patients with musculoskeletal diseases and functional disorders]. *Acta Med Austriaca*. 1998;25(3):86-90. German. PMID: 9816400.

21. Uitz E, Aglas F, Wurm A, Rainer F. Diclofenac/Orphenadrin-Infusionstherapie bei Patienten mit aktivierten Arthrosen [Diclofenac/orphenadrine infusion therapy in patients with active arthrosis]. *Wien Med Wochenschr*. 1998;148(7):179-182. German. PMID: 9700867.

22. Schaffler K, Reitmeir P, Gschanes A, Eggenreich U. Comparison of the analgesic effects of a fixed-dose combination of orphenadrine and diclofenac (Neodolpasse) with its single active ingredients diclofenac and orphenadrine: a placebo-controlled study using laser-induced somatosensory-evoked potentials from capsaicin-induced hyperalgesic human skin. *Drugs R D*. 2005;6(4):189-199.
https://doi.org/10.2165/00126839-200506040-00001

23. Gombotz H, Lochner R, Sigl R, Blasl J, Herzer G, Trimmel H. Opiate sparing effect of fixed combination of diclophenac and orphenadrine after unilateral total hip arthroplasty: A double-blind, randomized, placebo-controlled, multi-centre clinical trial. *Wien Med Wochenschr*. 2010;160(19-20):526-534.
https://doi.org/10.1007/s10354-010-0829-7

24. Borsodi M, Nagy E, Darvas K. Diclofenac/orphenadrin kombinált analgetikum a posztoperatív fájdalomcsillapításban [Diclofenac/orphenadrine as a combined analgetic in post-operative relief of pain]. *Orv Hetil*. 2008;149(39):1847-1852. Hungarian.
https://doi.org/10.1556/OH.2008.28419

25. Máálek J, Nedělová I, Lopourová M, Stefan M, Kostál R. Diklofenak 75 mg s orfenadinem 30 mg (NEODOLPASSE) versus placebo a piroxikam v pooperacní analgezii u artroskopií [Diclofenac 75mg. and 30 mg. orfenadine (Neodolpasse) versus placebo and piroxicam in postoperative analgesia after arthroscopy]. *Acta Chir Orthop Traumatol Cech*. 2004;71(2):80-83.

26. Haefeli M, Elfering A. Pain assessment. *Eur Spine J*. 2006;15(suppl 1):17-24.
https://doi.org/10.1007/s00586-005-1044-x

27. Calderon-Ospina CA, Nava-Mesa MO, Arbeláez Ariza CE. Effect of Combined Diclofenac and B Vitamins (Thiamine, Pyridoxine, and Cyanocobalamin) for Low Back Pain Management: Systematic Review and Meta-analysis. *Pain Med*. 2020;21(4):766-781.
https://doi.org/10.1093/pm/pnz216

28. Geller M, Mibielli MA, Nunes CP, da Fonseca AS, Goldberg SW, Oliveira L. Comparison of the action of diclofenac alone versus diclofenac plus B vitamins on mobility in patients with low back pain. *J Drug Assess*. 2016;5(1):1-3. Published 2016 Mar 31.
https://doi.org/10.3109/21556660.2016.1163263

29. Mibielli MA, Geller M, Cohen JC, Goldberg SG, Cohen MT, Nunes CP, Oliveira LB, da Fonseca AS. Diclofenac plus B vitamins versus diclofenac monotherapy in lumbago: the DOLOR study. *Curr Med Res Opin*. 2009;25(11):2589-2599.
https://doi.org/10.3111/13696990903246911

30. Wijnhoven HA, de Vet HC, Picavet HS. Explaining sex differences in chronic musculoskeletal pain in a general population. *Pain*. 2006;124(1-2):158-166.
https://doi.org/10.1016/j.pain.2006.04.012

31. Allegri M, Montella S, Salici F, Valente A, Marchesini M, Compagnone C, Baciarello M, Manferdini ME, Fanelli G. Mechanisms of low back pain: a guide for diagnosis and therapy [version 1; peer review: 3 approved]. F1000Research. 2016;5(F1000 Faculty Rev):1530.
https://doi.org/10.12688/f1000research.8105.1

32. Salt E, Gokun Y, Rankin Kerr A, Talbert J. A Description and Comparison of Treatments for Low Back Pain in the United States. *Orthop Nurs*. 2016;35(4):214-221.
https://doi.org/10.1097/NOR.0000000000000258

Поступила 11.03.2021
Received 11.03.2021
Принята к печати 19.04.2021
Accepted 19.04.2021

FRESENIUS KABI
caring for life

24
1 – 2 раза в сутки

Раствор для инфузии

Неодолпассе – легкая помощь в лечении боли

Фиксированная комбинация
Диклофенака 75 мг и Орфенадрина 30 мг

- Обеспечивает одновременное действие на боль и спазм[1] – способствует быстрой мобилизации пациента[2, 3]
- Превосходит по эффективности отдельные ингредиенты[4] и способствует уменьшению возникновения побочных эффектов[5, 6]

1. Hunskaar S., Donnell D. Clinical and pharmacological review of the efficacy of orphenadrine and its combination with paracetamol in painful conditions. J Int Med Res. 1991; 19(2):71–87. 2. Tervo T., Petaja L., Lepisto P. A controlled clinical trial of a muscle relaxant analgesic combination in the treatment of acute lumbago. Br J Clin Pract. 1976 Mar; 30(3):62–4. 3. Grecu I., Muresan A., Nicolau M., Grintescu I. Diclofenac/orphenadrine versus paracetamol for analgesia after total hip arthroplasty: A-917. European Journal of Anaesthesiology: June 2006, Volume 23, Supplement 37, p. 236–237. 4. Schaffer K., et al. Drugs Research 2005. 5. Hakl M., Léčba bolesti dolních zad, on-line 23. 7. 2018: https://www.prolekare.cz/kreditovane-kurzy/lecba-bolesti-dolnich-zad-181/lecba-bolesti-dolnich-zad. 6. Vymazal T., Urbánek K., Klinická farmakologie, in press.

Представленный материал предназначен исключительно для Специалистов Здравоохранения, не может использоваться иными лицами, в том числе для замены консультации с врачом и для принятия решения о применении указанной в материале Продукции Компании. Продукция, указанная в данном материале, является лекарственным средством, имеет противопоказания к применению и использованию. Перед употреблением необходимо ознакомиться с инструкцией по применению.

ООО «Фрезениус Каби»
125167, Москва, Ленинградский пр-т, д. 37, к. 9
Т.: (495) 988-4578, Ф.: (495) 988-4579
E-mail: ru-mow-info@fresenius-kabi.com
www.fresenius-kabi.ru

NEO-2019-DEC-88 25.12.2019

Реклама